Wrocławscy naukowcy, zaczynając badania nad rosnącym porożem *Cervus elaphus* chcieli opisać nadzwyczajny proces corocznego błyskawicznego odtwarzania tkanki kostnej, a odkryli potężne narzędzie medycyny regeneracyjnej, które w dużej mierze przyczyni się w przyszłości do leczenia ciężkich urazów oraz ubytków tkankowych spowodowanych różnymi chorobami. Obecnie linia MIC-1 jest już stosowana w biodermokosmetykach oraz w kosmetycznych preparatach weterynaryjnych wspomagających gojenie ran zwierząt. Kosmetyki na bazie homogenatu komórek macierzystych MIC-1 pobudzają komórki skóry do produkcji kolagenu i innych białek, zwalniają procesy starzenia się skóry oraz regenerują już powstałe zmiany [14]. Planowana jest produkcja środków mających znaleźć zastosowanie w szpitalach i w leczeniu podstawowym. Linia porożogennych komórek macierzystych MIC-1 może zrewolucjonizować medycynę regeneracyjną [16].

**Literatura: 1. Baxter B., Andrews R., Barrel G.**, 1999 – The Anatomical Record 256 (1). **2. Cegielski M.**, 2009 – Charakterystyka komórek porożogennych mezenchymy rosnącego poroża jelenia szlachetnego (*Cervus elaphus*) oraz próba ich wykorzystania w regeneracji chrząstki królika. Rozpr. hab., AM Wrocław. **3. Cegielski M., Całkosiński I., Dzięgiel P., Gębarowski T., Podhorska-Okołów M., Skalik R., Zabel M.**, 2006 – Bull. Vet. Inst. Pulawy 50, 247-251. **4. Cegielski M., Dziewiszek W., Zabel M., Dziegiel P., Izycki D., Zatoński M., Bochnia M.,** 2008 – Xenotransplantation 15(6), 374-383. **5. Cegielski M., Dziewiszek W., Zabel M., Dzięgiel P., Kuryszko J., Iżykowska I., Zatoński M., Bochnia M.**, 2010 – In Vivo 24, 165-172. **6. Cegielski M., Iżykowska I., Dziewiszek W., Zatoński M., Bochnia M., Kalisiak O.**, 2010 – Characteristics of antlerogenic stem cells and their potential application. In: Tissue Engineering (ed. D. Eberli); Vukovar, Croatia. **7. Cegielski M., Iżykowska I., Podchorska-Okołów M., Gworys M., Zabel M., Dzięgiel P.**, 2008 – Anat. Histol. Embryol. 38(3), 184-188. **8. Cegielski M., Kalisiak O.**, 2013 – Życie Wet. 88(2), 112-114. **9.** FERROSAN MEDICAL DEVICES, „SPONGOSTAN™", 2012 – Ferrosan Medical Devices. [Online]. Available: http://www.ferrosanmedicaldevices.com/Ferrosan2012/products2012/SPONGOSTAN.aspx#.UYaCI8oeWfc. [dostęp: 5.05.2013]. **10. Galus R., Włodarski K.,** 2000 – Ortopedia Traumatologia Rehabilitacja 2(3), 92-96. **11. Komosińska H., Podsiadło E.**, 2002 – Ssaki kopytne. Wyd. Nauk. PWN, Warszawa. **12. Maximov A.**, 2009 – Cellular Therapy and Transplantation 1 (3). **13. Muir P.D.**, 1985 – Studies on the growth and compositional development of antlers in red deer (*Cervus elaphus*). Lincoln, UK. University of Canterbury. **14.** REVITACELL®. Revitacell. Revitacell, 2012. [Online]. Available: http://www.revitacell.pl/ [dostęp: 29.06.2013]. **15. Singec I., Jandial R., Crain A., Nikkhah G., Snyder E.Y.**, 2007 – Ann. Rev. Med. 58, 313-328. **16.** STEM CELLS SPIN S.A., 2009 – Komórki macierzyste MIC-1 – wprowadzenie – wynalazki, patenty, komórki macierzyste MIC-1. Stem Cells Spin S.A. [Online]. Available: http://stemcellsspin.com.pl/komorki_macierzyste_mic_1_wprowadzenie, 2291. [dostęp: 15.03.2013]. **17.** URZĄD PATENTOWY RZECZPOSPOLITEJ POLSKIEJ, 2007 – Biuletyn Urzędu Patentowego I, 17/2007. **18.** URZĄD PATENTOWY RZECZPOSPOLITEJ POLSKIEJ, 2012 – Wiadomości Urzędu Patentowego I, 6/2012.

# Kardiomiopatia przerostowa u kota domowego

**Magdalena Mazurkiewicz, Joanna Gruszczyńska, Katarzyna Siewruk**

**Szkoła Główna Gospodarstwa Wiejskiego w Warszawie**

Kardiomiopatia (ang. *Cardiomyopathy, Myocardiopathy* – MCP) to heterogenna etiologicznie grupa chorób mięśnia sercowego, będąca przyczyną jego dysfunkcji. Podstawą podziału są zmiany anatomopatologiczne, elektrokardiograficzne oraz dysfunkcje czynnościowe [8]. Do najczęściej występujących typów kardiomiopatii należą: kardiomiopatia dylatacyjna (rozstrzeniowa, zastoinowa, ang. *Dilated Cardiomyopathy* – DCM), restrykcyjna (zaciskająca, ograniczająca, ang. *Restrictive Cardiomyopathy* – RCM) oraz najczęściej występująca u kotów kardiomiopatia przerostowa (ang. *Hypertrophic Cardiomyopathy* – HCM). Według tradycyjnego podziału kardiomiopatia przerostowa jest chorobą, w której występuje przerost mięśnia lewej komory z towarzyszącym lub nie pogrubieniem przegrody serca [8]. Choroba może przebiegać ze zwężeniem drogi odpływu krwi z lewej komory, jak ma to miejsce w 25% diagnozowanych przypadków (ang. *Hypertrophic Cardiomyopathy with Obstruction* – HOCM), bądź bez zwężenia i zaburzenia drogi odpływu u pozostałych 75% diagnozowanych pacjentów (ang. *Hypertrophic Cardiomyopathy without obstruction* – HNCM). Zmiany w sercu są pierwotne, co oznacza, że nie stwierdzono ani obciążeń hemodynamicznych, których obecność mogłaby tłumaczyć zaistniały stopień przerostu, ani chorób układowych, takich jak amyloidoza i glikogenoza. Celem opisanego podziału było wyróżnienie stanów, w których występuje przerost kardiomiocytów od stanów, w których zwiększenie masy lewej komory i grubości jej ścian jest wynikiem nacieków śródmiąższowych bądź wewnątrzkomórkowego gromadzenia się substratów metabolicznych. Przyżyciowa diagnostyka różnicowa obu przypadłości z zastosowaniem nieinwazyjnych technik jest niemożliwa. Zazwyczaj dokonywana jest pośmiertna biopsja mięśnia sercowego lub badania histopatologiczne jego wycinka. W wielu ośrodkach akademickich nadal trwają prace nad udoskonaleniem podziału kardiomiopatii tak, aby optymalnie dostosować go do potrzeb diagnostyki klinicznej [5]. Europejskie Towarzystwo Kardiologiczne (ang. European Society of Cardiology – ESC) w 2003 roku podało definicję kardiomiopatii, jako pierwotnej choroby mięśnia sercowego o nieznanej przyczynie. Natomiast te o znanej etiologii lub związane z chorobami układowymi sklasyfikowano jako wtórne lub swoiste choroby mięśnia sercowego. W najnowszej klasyfikacji przedstawionej przez ESC w 2007 roku, rozpoznanie HCM poszerzono o choroby układowe oraz zespoły uwarunkowane genetycznie, którym towarzyszy przerost mięśnia sercowego. Oprócz klasycznych mutacji białek sarkomerowych, do przyczyn kardiomiopatii przerostowej zaliczono między innymi: glikogenozy, lizosomalne choroby spichrzeniowe, cytopatie mitochondrialne, zespoły genetyczne i inne (m.in. otyłość) [20].

**Anatomia patologiczna i patofizjologia kardiomiopatii przerostowej**

Zmiany anatomopatologiczne oraz patofizjologia kardiomiopatii zostały szczegółowo zbadane i opisane u człowieka. Mięsień sercowy, szczególnie lewej komory i lewego przedsionka ulega mniej lub bardziej nasilonej hipertrofii o charakterze ogniskowym bądź rozprzestrzeniającym się. Przerost, najczęściej asymetryczny, obejmować może także przegrodę (powodując zwężenie drogi dopływu), wówczas lewa komora serca ma mniejszą objętość od prawej. Koncentryczne pogrubienie ścian komór powoduje wyrównanie ich objętości. Hipertrofia bardzo rzadko dotyczy prawej komory [7]. Najbardziej charakterystycznym obrazem histopatologicznym jest przerost i zgrubienie pojedynczych włókien mięśniowych. Z powodu towarzyszącej fragmentacji, są one krótsze od włókien prawidłowych. Ich orientacja jest zaburzona i niemal każde włókno przebiega w innym kierunku, poprzecznie lub skośnie w stosunku do ich właściwego ułożenia, a często włókna układają się w koncentryczne struktury i pierścienie [1]. Dodatkowo mogą pojawić się wtręty tkanki łącznej, zastępujące znaczną ilość włókien mięśniowych [7]. Zwłóknienia śródmiąższowe mogą powstawać miejscowo i są charakterystyczne dla przegrody międzykomorowej w przebiegu kardiomiopatii ze zwężeniem drogi odpływu lub licznie występują w całej tkance mięśniowej w przypadku ogólnego przerostu mięśnia sercowego [1]. Struktura sarkomeru jest również zmieniona, a szczególnie w obszarze linii Z, która może być poszerzona w kierunku centrum sarkomeru, podzielona na fragmenty, a także przyłączona do sarkolemmy, co skutkuje zwiększeniem ilości materiału budulcowego linii Z w obrębie połączeń międzykomórkowych. Obserwuje się również powiększone mitochondria [8] i jądra komórkowe o nietypowych kształtach [3], a także poszerzone przestrzenie okołojądrowe [7].

W przebiegu kardiomiopatii zmiany patofizjologiczne bezpośrednio związane są z zaburzeniem funkcji rozkurczowej serca.

Wadliwa budowa miofibryli uniemożliwia naturalne liniowe ułożenie komórek miokardium podczas skurczu. Kurczenie się pod nieprawidłowym kątem powoduje wytworzenie nieregularnie rozłożonego na komórki nacisku, prowadząc do skracania jednych miofibryli, podczas gdy inne są w tym samym czasie rozciągane. Zjawisko takie stymuluje hipertrofię mięśnia sercowego, a w dalszej kolejności skutkuje nieregularnymi skurczami i trudnościami podczas fazy relaksacji. Zmniejszenie podatności ściany komór serca na rozciąganie powoduje trudności w napełnianiu krwią lewej komory i redukuje objętość skurczową [7]. Prawdopodobnie w tym procesie istotną rolę odgrywa również zwiększanie zawartości wapnia w komórkach [8]. Dysfunkcja rozkurczowa może być również spowodowana zmianami w procesach dostarczania energii, odpowiedzialnych za szybkie zmiany konformacji białek kurczliwych i regulujących poziom wapnia w czasie skurczu [9].

Zmiany anatomo- i histopatologiczne oraz patofizjologiczne, szczegółowo opisane u człowieka, zaobserwowano także u kota domowego (*Felis catus*). HCM u kota charakteryzuje się głównie zwiększeniem masy lewej komory, przerostem przegrody i wolnej ściany komory, co skutkuje zwiększeniem wartości współczynnika stosunku masy mięśnia sercowego do masy ciała. Na rysunku 1 przedstawiono zmiany anatomo- i histopatologiczne w mięśniu sercowym kota domowego ze zdiagnozowaną kardiomiopatią przerostową. Przerost może być asymetryczny, wówczas ściana przegrody jest grubsza od wolnej ściany komory i w efekcie dochodzi do zwężenia drogi odpływu (HOCM). W badaniu histopatologicznym stwierdza się zaburzony porządek przebiegu miofibryli, nieprawidłowy układ włókien mięśniowych oraz włóknienie tkanki śródmiąższowej [13]. W niektórych przypadkach obserwuje się także zaburzenie czynności zastawki mitralnej (ruch do przodu podczas skurczu), powiększenie jamy przedsionków serca oraz zmiany w budowie mięśni brodawkowatych [19]. Patofizjologia dotyczy przede wszystkim zaburzenia czynności rozkurczowej mięśnia sercowego, w wyniku jego zmniejszonej podatności. Komory serca niedostatecznie wypełniają się krwią, w związku z czym znacznie zmniejsza się objętość wyrzutowa serca. W wyniku kompensacji, towarzyszy temu wzrost ciśnienia końcowo-rozkurczowego w lewej komorze oraz zwiększona częstotliwość skurczów [13]. Ponadto dochodzi do niedokrwienia miokardium w wyniku przebudowy naczyń wieńcowych, zwiększonego napięcia ściany lewej komory oraz zwiększonego zapotrzebowania na tlen przerośniętego mięśnia sercowego [19].

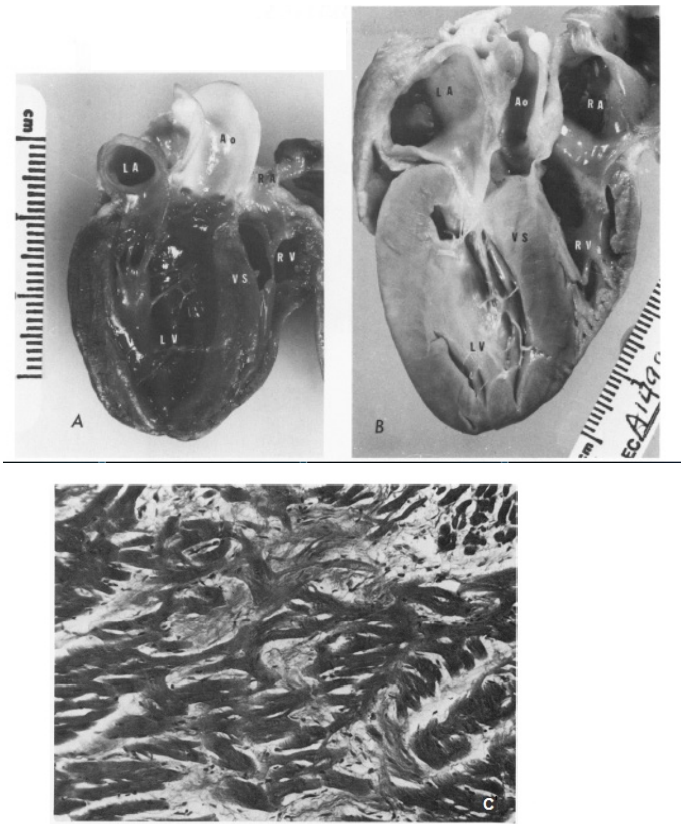


**Rys. 1. Zmiany anatomo- i histopatologiczne w mięśniu sercowym kota ze zdiagnozowaną kardiomiopatią przerostową. A – zdrowe serce dwuipółletniego samca krótkowłosego kota domowego; przegroda międzykomorowa (VS), lewa komora (LA), lewy przedsionek (LV), prawa komora (RA), prawy przedsionek (RV) są normalnej wielkości. B – serce trzyletniego samca kota domowego chorego na HCM; wyraźnie poszerzona jest ściana lewej komory (LV), lewego przedsionka (LA), przegroda międzykomorowa (VS). C – obraz histopatologiczny fragmentu przegrody międzykomorowej serca pięcioletniego samca kota domowego z HCM z widocznym nieregularnym układem włókien mięśniowych [21]**

### Objawy chorobowe

U kotów objawy pojawiają się najczęściej u osobników młodych, ale także w średnim lub późnym wieku (od 5. miesiąca do 14. roku życia), częściej u samców niż samic, a u rasy maine coon z jednakową częstością u obu płci. Rasami predysponowanymi do HCM są: maine coon, ragdoll, norweski kot leśny, syberyjski, brytyjski krótkowłosy (fot. 2, IV str. okł.) i długowłosy, sfinks, devon rex, birmański, burmański, syjamski, bengalski i amerykański kot krótkowłosy [19]. U kotów typowym objawem jest duszność wywołana obrzękiem płuc. Z powodu obniżonej podatności komory, aby zmusić sarkomery do skurczu, niezbędne staje się podwyższenie ciśnienia rozkurczowego. Z kolei zwiększenie ciśnienia w lewym przedsionku powoduje wzrost ciśnienia w żyłach płucnych i naczyniach włosowatych, w wyniku czego dochodzi do gromadzenia się płynu w jamie opłucnej [9]. U niektórych zwierząt w ścianie poszerzonego przedsionka dochodzi do tworzenia się zakrzepów, które na skutek nieprawidłowego przepływu krwi mogą odrywać się od ścian i wędrować wraz z krwią, najczęściej w kierunku aorty brzusznej i dalej do rozwidlenia tętnic biodrowych, a nawet dalej, aż do światła naczyń krwionośnych doprowadzających krew do kończyn miednicznych, gdzie może dochodzić do blokowania się skrzepów w świetle naczyń, wówczas kot cierpi z powodu nagłego niedowładu kończyn miednicznych. Zatorowość może dotyczyć również naczyń zaopatrujących nerki lub jelita, wtedy jedynym objawem klinicznym jest gorsze samopoczucie kota, podwyższenie temperatury, rozlany ból na terenie jamy brzusznej i inne nietypowe objawy. Dalsze towarzyszące objawy kliniczne to omdlenia, postępująca apatia, brak apetytu oraz objawy niewydolności serca, takie jak nietolerancja wysiłkowa lub ospałość i osowiałość. Kaszel u kotów z niewydolnością serca występuje rzadko [13]. Może występować bladość błon śluzowych, sinica, hipotermia, nitkowate tętno, a ostatecznie zgon zwierzęcia [19].

### Diagnostyka kliniczna

Celem diagnostyki jest rozpoznanie HCM z wykluczeniem innych chorób mogących powodować podobne zmiany w mięśniu sercowym, takich jak nadczynność tarczycy, uogólnione nadciśnienie tętnicze bądź zwężenie lewego ujścia aorty [8]. Rozpoznanie ustala się na podstawie wywiadu (ze szczególnym naciskiem na wywiad rodzinny), obrazu klinicznego choroby, badania elektrokardiograficznego i echokardiografii dwuwymiarowej mięśnia sercowego oraz badań inwazyjnych. U kotów kardiomiopatia przerostowa to najczęściej diagnozowana choroba serca [9].

Wyżej wymienione metody badań służą do diagnostyki przyżyciowej kardiomiopatii, natomiast pośmiertnie można wykonać biopsję mięśnia sercowego lub pełne badanie anatomo- i histopatologiczne, oceniając wszelkie nieprawidłowości [8].

Podczas osłuchiwania klatki piersiowej można zdiagnozować u pacjenta mniej lub bardziej nasilony szmer skurczowy, zwłaszcza podczas wysiłku, a także rytm cwałowy, świadczący o zmniejszonej podatności komory. Często u kotów pomiędzy pierwszym a szóstym rokiem życia osłuchowo występuje czwarty ton serca, charakterystyczny dla przeciążenia przedsionków [17].

Badanie radiologiczne klatki piersiowej dostarcza informacji pośrednich; u kota wykonywane jest w pozycji prawobocznej lub strzałkowej, zwanej grzbietowo-brzuszną, pozwalającej ocenić sylwetkę mięśnia sercowego oraz stan płuc [9]. Przerost mięśnia sercowego (kardiomegalia) dotyczy głównie lewego i prawego przedsionka, natomiast w mniejszym stopniu lewej komory, prowadząc do zniekształcenia całej sylwetki serca, która przypomina charakterystyczny kształt serca walentynkowego (ang. *Valentine Shaped Heart*) [21] (rys. 2). W przypadku mniej zaawansowa-

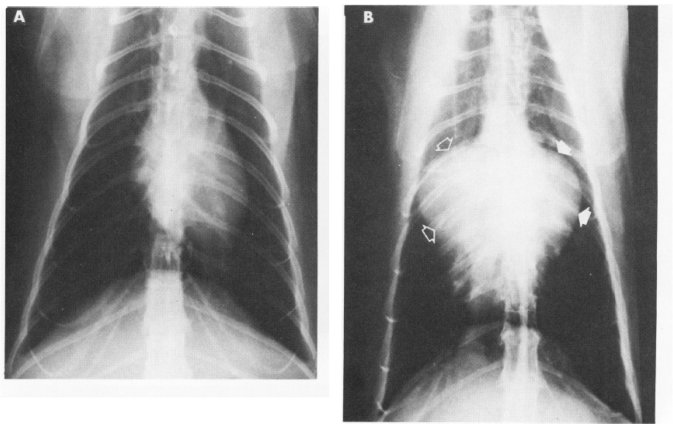


**Rys. 2. Badanie radiograficzne klatki piersiowej kota. A – prawidłowa sylwetka serca kota w projekcji strzałkowej. B – sylwetka mięśnia sercowego 2-letniego kota ze zdiagnozowaną kardiomiopatią przerostową; widoczny jest przerost prawego przedsionka oraz prawej komory (puste strzałki) oraz przerost lewego przedsionka (białe strzałki) [21]**

nych zmian, powiększenie sylwetki mięśnia sercowego jest nieznaczne. Dodatkowo wynik badania radiologicznego klatki piersiowej pozwala zdiagnozować przyczynę zaburzeń oddychania, którą w przypadku HCM jest często wtórny obrzęk płuc. Jeżeli jednak jama opłucna wypełniona jest płynem, wówczas diagnostyka obrzęku płuc staje się utrudniona [13].

Przydatnym badaniem dodatkowym jest elektrokardiografia (EKG). Mimo że nieprawidłowe zapisy EKG nie są na tyle swoiste, aby jednoznacznie postawić rozpoznanie, niemniej jednak badanie to dostarcza istotnych i wartościowych informacji pośrednich o stanie mięśnia sercowego. EKG niejednokrotnie pozwala wychwycić wczesne stadia choroby nawet wobec braku zmian w badaniu radiologicznym oraz echokardiograficznym [9]. U kotów nieprawidłowości w zapisie EKG obserwuje się w ponad 70% przypadków [19]. Podczas badania można zdiagnozować powiększenie lewej komory i lewego przedsionka, częstoskurcz zatokowy, przedwczesne pobudzenie nadkomorowe oraz charakterystyczne dla kota zaburzenia przewodnictwa w mięśniu sercowym (np. blok przedniej wiązki lewej odnogi pęczka Hisa, co u kota jest cechą patognomiczną dla HCM, czyli wystarczającą do postawienia jednoznacznego rozpoznania [13] (rys. 3).

Najczęściej stosowana w rozpoznawaniu kardiomiopatii przerostowej u kota jest echokardiografia dwu- i jednowymiarowa [9, 18]. Echokardiogram stanowi podstawę do rozpoznawania i różnicowania HCM, pozwala bowiem ocenić stopień asymetrii przerostu mięśnia lewej komory oraz przegrody międzykomorowej. Umożliwia także rozpoznanie zaburzeń przepływu krwi, które są wynikiem nie tylko przerostu przegrody międzykomorowej, ale także ruchów płatka zastawki mitralnej w kierunku przegrody w fazie skurczu (ang. *Systolic Anterior Motion* – SAM) [2]. U kota badanie to umożliwia właściwy dobór sposobu leczenia, a podczas cyklicznych badań kontrolnych monitorowanie postępu choroby. W badaniu ultrasonograficznym zdiagnozować można już wczesne stadia choroby oraz szczegółowo określić zmiany wielkości mięśnia sercowego, w tym również asymetrię zmian przerostowych zarówno całego serca, jak i jego poszczególnych struktur wewnętrznych [17, 18]. Widoczny jest nie tylko wzrost grubości ściany i zmniejszenie wymiarów jamy lewej komory, ale także łagodny przerost prawej komory, powiększenie lewego przedsionka, przerośnięte mięśnie brodawkowate [19]. Obraz może uwidocznić skrzepy w jamie lewego przedsionka oraz nieprawidłowy ruch przedniego płatka zastawki mitralnej (SAM) [13].

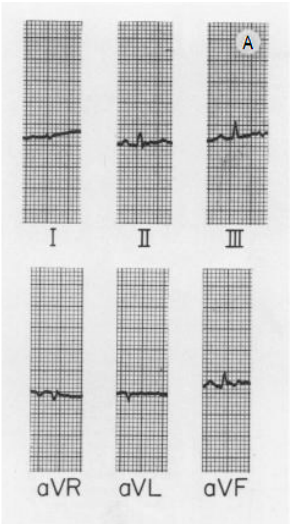


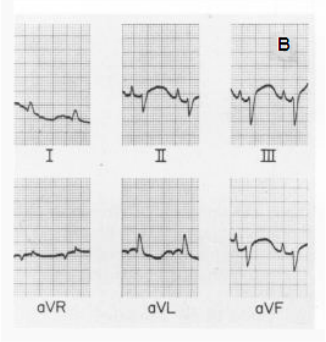


**Rys. 3. Wyniki badania elektrokardiolograficznego: A – kota zdrowego; B – kota ze stwierdzoną kardiomiopatią przerostową [21]**

Badanie angiograficzne u kota umożliwia uwidocznienie zmniejszonej objętości jamy lewej komory, zwiększoną grubość jej wolnej ściany oraz powiększenie lewego przedsionka. Zauważalne może być także pogrubienie mięśni brodawkowatych. Czas obiegu krwi może być wydłużony. Ponadto często stwierdza się kręty przebieg żył płucnych [13].

Badania przesiewowe nie mają u kotów większego znaczenia, ze względu na pojawiające się często wyniki zarówno fałszywe dodatnie, jak i fałszywie ujemne. Ponadto nie udowodniono, aby wczesna diagnostyka choroby była korzystna dla pacjenta, dlatego w przypadku braku predyspozycji rasowej, podstawowe badanie ogranicza się do osłuchania serca. W przypadku diagnozy rytmu cwałowego bądź szmerów sercowych, biorąc pod uwagę predyspozycje rodzinne, przeprowadza się dodatkowe badania, zazwyczaj echokardiograficzne [9], w celu diagnostyki szczegółowej. Wyjątek stanowią koty rasy maine coon, u których badania pod kątem HCM są obowiązkowe w hodowli. Badanie certyfikowane obejmuje szczegółową diagnostykę kliniczną, popartą przeprowadzeniem testów genetycznych. W razie pozytywnego wyniku kot zostaje wykluczony z hodowli.

**Leczenie**

Leczenie farmakologiczne ma charakter objawowy i ma na celu łagodzenie objawów chorobowych. W dziedzinie chorób kardiologicznych kotów brakuje standaryzowanych procedur terapeutycznych, stąd nie ma jednoznacznych zaleceń co do sposobów leczenia [9]. Leczenie kota z HCM ma doprowadzić do zwiększenia stopnia napełniania komór w okresie rozkurczu i relaksacji mięśnia, zmniejszenia ciśnienia w przedsionkach i naczyniach żylnych krążenia płucnego (zapobieganie obrzękowi), zwiększenia przepływu krwi przez naczynia wieńcowe oraz zapobiegać tworzeniu się zakrzepów i zatorów [13]. Wprowadza się przede wszystkim terapię farmakologiczną, stosując połączenia leków moczopędnych, betadrenolitycznych oraz blokerów kanału wapniowego i/lub inhibitory ACE w kombinacjach dobranych indywidualnie do każdego przypadku, w zależności od potrzeb i aktualnego stanu klinicznego kota. W przypadku towarzyszących trudności oddechowych stosuje się tlenoterapię lub oddychanie wymuszone, a w przypadku gromadzącego się płynu w jamie opłucnej – jej nakłucie w celu ewakuacji płynu. Wskazana jest dieta o niskiej zawartości sodu [13].

**Molekularne podłoże HCM u kota domowego**

Poznane od dawna zmiany anatomiczne i fizjologiczne zachodzące u kotów z HCM są zbliżone do tych występujących u człowieka [12]. Badania Kittlesona i wsp. [10] wykazały, że HCM u kotów rasy maine coon uwarunkowane jest autosomalnym genem dominującym. W dalszych badaniach, u kotów chorych na HCM odnotowano zmniejszoną ilość białka *My*BP-C oraz miomezyny, a także zwiększoną ilość nienaturalnie migrującej β-miozyny. Następnie, po zsekwencjonowaniu badanego fragmentu DNA, zidentyfikowano mutację w genie *My*BP-C kota, która wpływała na konformację białka kodowanego przez ten gen [11]. Tak zmienione białko nie mogło prawdopodobnie w sposób prawidłowy oddziaływać z miozyną, co powodowało zaburzenie struktury sarkomeru. Mutacja, która powodowała takie zmiany konserwatywnego aminokwasu (Ala31Pro) (rys. 5) była pojedynczą transwersją (G w C) w kodonie 31 eksonu 3 genu *My*BP-C (rys. 4). Ze względu na uruchomienie systemu degradacji wadliwego białka, w próbach stwierdzono zmniejszoną ilość białka *My*BP-C [16]. Fries i wsp.

```
Sek b mut AGTCCCTCTTTGGGTGACCTGTGCCTGCTTCGTGCCTGGTGTGACGTCTCTCAGGATGCC
          ||||||||||||||||||||||||||||||||||||||||||||||||||||||||||||
Sek z mut AGTCCCTCTTTGGGTGACCTGTGCCTGCTTCGTGCCTGGTGTGACGTCTCTCAGGATGCC

Sek b mut TGAGCCGGGGAAGAAGCCAGTCTCAGCTTTTAGCAAGAAGCCACGGTCAGTGGAAGTGGC
          ||||||||||||||||||||||||||||||||||||||||||||||||||||||||||||
Sek z mut TGAGCCGGGGAAGAAGCCAGTCTCAGCTTTTAGCAAGAAGCCACGGTCAGTGGAAGTGGC

Sek b mut CGCAGGCAGCCCTGCCGTGTTCGAGGCCGAGACAGAGCGGGCAGGAGTGAAGGTGCGCTG
          |||||||||||||||||||||||||| |||||||||||||||||||||||||||||||||
Sek z mut CGCAGGCAGCCCTGCCGTGTTCGAGCCCGAGACAGAGCGGGCAGGAGTGAAGGTGCGCTG

Sek b mut GCAGCGCGGAGGCAGTGACATCAGCGCCAGCAACAAGTACGGCCTGGCCACAGAGGGCAC
          ||||||||||||||||||||||||||||||||||||||||||||||||||||||||||||
Sek z mut GCAGCGCGGAGGCAGTGACATCAGCGCCAGCAACAAGTACGGCCTGGCCACAGAGGGCAC

Sek b mut ACGGCATACGCTGACAGTGCGGGAAGTGGGCCCTGCCGACCAGGGATCTTACGCAGTCAT
          |||||||||||||||||||||||||||||||||| |||||||||||||||||||||||||
Sek z mut ACGGCATACGCTGACAGTGCGGGAAGTGGGCCCTACCGACCAGGGATCTTACGCAGTCAT

Sek b mut TGCTGGCTCCTCCAAGGTCAAGTTCGACCTCAAGGTCATA
          |||||||||||||||||||||||||||||||||||||||
Sek z mut TGCTGGCTCCTCCAAGGTCAAGTTCGACCTCAAGGTCATA
```

**Rys. 4. Sekwencje nukleotydowe genu *My*BP-C bez mutacji (sek b mut) i z mutacją (sek z mut); porównania sekwencji dokonano za pomocą programu NCBI BLAST**

```
Sek b mut PVSAFSKKPRSVEVAAGSPAVFEAETERAGVKVRWQRGGSDISASNKYGLATEGTRHTLT
Sek z mut PVSAFSKKPRSVEVAAGSPAVFEPETERAGVKVRWQRGGSDISASNKYGLATEGTRHTLT

Sek b mut VREVGPADQGSYAVIAGSSKVKFDLKVI
Sek z mut VREVGPTDQGSYAVIAGSSKVKFDLKVI
```

**Rys. 5. Sekwencje aminokwasowe genu *My*BP-C bez mutacji (sek b mut) i z mutacją (sek z mut); porównania sekwencji dokonano za pomocą programu NCBI BLAST**

[6] stwierdzili, że opisana wyżej mutacja występuje u 34% kotów rasy maine coon. Dalsze badania wykazały, iż zidentyfikowana substytucja G w A w kodonie 74 (rys. 4) również powoduje zamianę konserwatywnej alaniny w prolinę (Ala74Pro) – rysunek 5 [17].

U rasy ragdoll zidentyfikowano pojedynczą mutację (C w T) w genie *My*BP-C, która powodowała zamianę konserwatywnej argininy na tryptofan (Arg820Trp) [14]. W dalszych badaniach poszukiwano mutacji w innych genach kodujących takie białka, jak: aktyna, sercowa TnI, sercowa TnT, β-MHC, MLC-1, MLC-2, α-TM. W wyniku zsekwencjonowania tych genów zidentyfikowano kilka polimorfizmów pojedynczych nukleotydów, natomiast mutacja będąca bezpośrednią przyczyną HCM nie została jeszcze zidentyfikowana [15].

### Diagnostyka z użyciem testów genetycznych

Wraz z postępem wiedzy o etiologii kardiomiopatii przerostowej, a także innych chorób układu krążenia, diagnostyka z użyciem testów genetycznych zyskuje coraz większe znaczenie. Czasochłonność, a także wciąż wysokie koszty wykonania testów genetycznych powodują, iż powinny one być przeprowadzane tylko w sposób dokładnie przemyślany. Umiejętność powiązania objawów klinicznych z odpowiadającymi im defektami genetycznymi jest niezbędna do postawienia trafnej diagnozy i odpowiedniego wykorzystania testów genetycznych, gdyż pozwala ukierunkować badanie na kilka wybranych genów kandydatów. Rekonstrukcja historii choroby wśród członków rodziny pacjenta jest pierwszym krokiem w analizie genetycznej kardiomiopatii. Wywiad rodzinny może dostarczyć informacji dotyczących wieku, w którym wystąpiły pierwsze objawy i ich nasilenie, co może stanowić sugestię, których członków rodziny należy przede wszystkim poddać kontrolnym badaniom przesiewowym [4].

Wraz z identyfikacją mutacji odpowiedzialnych za HCM u kotów zaczęto przeprowadzać testy genetyczne wśród przedstawicieli ras predysponowanych (maine coon i ragdoll). Negatywny wynik testu nie oznacza, że kot nie zachoruje na HCM, a oznacza jedynie, iż prawdopodobieństwo wystąpienia choroby jest niższe, gdyż zwierzę to nie posiada żadnej z poznanych dotychczas mutacji. Dostępne obecnie na rynku testy genetyczne służące diagnostyce HCM u kota domowego obejmują badanie polimorfizmu pojedynczych nukleotydów (ang. *Single Nucleotide Polymorphism* – SNP) genu MyBP-C3. Jednakże mogą pojawić się w badaniu wyniki fałszywie dodatnie, jak i fałszywie ujemne, dlatego też nie ustalono jednoznacznych zasad co do postępowania w stosunku do kotów pozytywnych genetycznie. W przypadku rasy maine coon badania diagnostyczne są obowiązkowe, a informacja o genotypie powinna zostać umieszczona w rodowodzie. Kot homozygotyczny pod względem danej mutacji nie powinien zostać dopuszczony do rozrodu, a jego ewentualne potomstwo należy poddać dokładnej obserwacji. Ponadto badanie powinno zostać przeprowadzone wśród przodków chorego zwierzęcia. W Polsce testy w kierunku badania polimorfizmów A31P oraz A74T u rasy maine coon wykonuje laboratorium diagnostyczne LABOKLIN, a laboratorium IDEXX wykonuje badania w kierunku obecności w genotypie mutacji A820W u rasy ragdoll.

**Literatura: 1. Chlebus H., Januszewicz W.**, 1992 – Zarys kardiologii. PZWL, Warszawa. **2. Chojnowska L.**, 2005 – Post. Kardiol. Int. 1, 61-66. **3. Chung M., Tsoutsman T., Semsarian C.**, 2003 – Cell Res. 13(1), 9-20. **4. Colombo M.G., Botto N., Vittorini S., Paradossi U., Andreassi M.G.**, 2008 – Cardiovasc. Ultrasound. 6, 62. **5. Elliott P., Andersson B., Arbustini E., Bilińska Z., Cecchi F., Charron P., Dubourg O., Kühl U., Maisch B., McKenna W.J., Monserrat L., Pankuweit S., Rapezzi C., Seferovic P., Tavazzi L., Keren A.**, 2008 – Cardiol. Pol. 66, 533-540. **6. Fries R., Heaney A.M., Meurs K.M.**, 2008 – J. Vet. Int. Med. 22(4), 893-896. **7. Goodwin J.F.**, 1974 – Circulation 50, 210-219. **8. Herold G.**, 2001 – Medycyna wewnętrzna. Repetytorium dla studentów i lekarzy. PZWL, Warszawa. **9. Horzinek M.C., Schmidt V., Lutz H.**, 2008 – Praktyka kliniczna: koty. Galaktyka, Łódź. **10. Kittleson M.D., Meurs K.M., Munro M.J., Kittleson J.A., Liu S., Pion P.D., Towbin J.A.**, 1999 – Circulation 99, 3172-3180. **11. Knöll R.**, 2012 – J. Muscle Res. Cell Motil. 33, 31-42. **12. Liu S., Maron B.J., Tilley L.P.**, 1981 – Am. J. Path. 102(3), 388-395. **13. Martin M.W.S., Corcoran B.M.**, 2000 – Choroby układu krążenia i oddechowego u psów i kotów. SIMA WLW, Warszawa. **14. Meurs K.M., Norgard M.M., Ederer M.M., Hendrix K.P., Kittleson M.D.**, 2007 – Genomics 90(2), 261-264. **15. Meurs K.M., Norgard M.M., Kuan M., Haggstrom J., Kittleson M.**, 2009 – J. Vet. Int. Med. 23(4), 840-843. **16. Meurs K.M., Sanchez X., David R.M., Bowles N.E., Towbin J.A., Reiser P.J., Kittleson J.A., Munro M.J., Dryburgh K., MacDonald K.A., Kittleson M.D.**, 2005 – Hum. Mol. Genet. 14(23), 3587-3593. **17. Niziołek R.**, 2007 – Życie Wet. 82(9), 737-742. **18. Silva A.C., Muzzi R.A.L., Oberlender G., Nogueira R.B., Muzzi L.A.L.**, 2013 – Arch. Med. Vet. 45, 1-6. **19. Sturgess K.**, 2005 – Choroby wewnętrzne kotów. SIM WLW, Warszawa. **20. Thiene G., Corracd D., Basso C.**, 2008 – Eur. Heart J. 29, 144-146. **21. Tilley L.P., Liu S., Gilbertson S.R., Wagner B.M, Lord P.F.**, 1977 – Am. J. Pathol. 86(3), 493-522.

# Zachowania agresywne zwierząt

**Monika Petrynka, Katarzyna Olczak, Czesław Klocek**

**Uniwersytet Rolniczy w Krakowie**

Agresja, zarówno wewnątrzgatunkowa, jak i międzygatunkowa, jest zachowaniem powszechnym w świecie zwierząt. Zjawisko agresji zaliczane jest do tzw. czterech wielkich popędów; obok zdobywania pokarmu, rozmnażania się i ucieczki [13]. Zachowania agresywne są zjawiskiem bardzo złożonym, uzależnionym od czynników genetycznych, jak i środowiskowych. Każde zachowanie, w wyniku którego inny osobnik jest zmuszony utrzymać dystans w sensie psychicznym, fizycznym czy społecznym, można uznać za agresywne, nawet jeśli nie powoduje ono szkody fizycznej [4]. W naturze zachowania zwierząt tkwi dążenie do zdobywania dostępu do zasobów pokarmowych, terytorialnych czy społecznych, zwiększających szanse przekazania swoich genów. Można zatem stwierdzić, że pewne zachowania agresywne są cechami adaptacyjnymi [12]. „Nie adaptacyjne" zachowania agresywne w naturze są eliminowane w drodze doboru naturalnego, a osobniki je przejawiające są wykluczane z grupy społecznej, żyją samotnie, bez szansy przekazania potomstwu swoich „wadliwych" genów. Udomowione zwierzęta nie podlegają naturalnej selekcji, zatem brakuje natu-