Porożogenne komórki macierzyste MIC-1 – rewolucja w medycynie regeneracyjnej

Ewa Czerniawska-Piątkowska, Michał Grudziński

Zachodniopomorski Uniwersytet Technologiczny w Szczecinie

Medycyna regeneracyjna jest zupełnie nowym, obiecującym kierunkiem powstałym w wyniku zintensyfikowania badań nad biologią i zastosowaniem komórek macierzystych, jakie ma miejsce od drugiej połowy XX wieku. Potencjał, jaki drzemie w tej dziedzinie może zaowocować ogromnym postępem, porównywalnym z odkryciem i wprowadzeniem do leczenia antybiotyków [2]. Rozwój napędza też potrzeba przełomu. W dzisiejszych czasach człowiek narażony jest na szereg czynników powodujących przyspieszoną degradację tkanek i szybsze starzenie. Bardzo potrzebującym rewolucji kierunkiem jest też transplantologia. Liczba oczekujących na przeszczep narządu ciągle rośnie. Te przykładowe problemy szybko zlikwidowałaby możliwość regeneracji dowolnej tkanki ludzkiej. Możliwość ta kryje się w jednym z przełomowych odkryć współczesnej cytobiologii – porożogennych komórkach macierzystych wyizolowanych z rosnącego poroża jelenia szlachetnego (*Cervus elaphus*).

Poroże jeleniowatych

Poroże jest to twardy wytwór kostny (w przeciwieństwie do rogów, które są wytworem naskórka) wyrastający z wyrostków kości czołowej (możdżeni) u samców większości gatunków z rodziny jeleniowatych (*Cervidae*) i u samic reniferów. Poroże jest odzwierciedleniem kondycji noszącego je zwierzęcia. Zawiera informacje o jego wieku i sile, decyduje o pozycji w hierarchii stada, ma ogromny wpływ na dobór osobników do rozrodu [2, 11]. Oprócz funkcji reprezentacyjnej pełni też rolę broni. Samce walczą nim o samice w okresie godów, zwanych rykowiskiem, a samice reniferów odganiają samce w czasie karmienia cieląt.

Poroże składa się z dwóch tyk. W tyce można wyróżnić pień i odrostki, których liczba, wielkość i rozmieszczenie zależą od gatunku, wieku zwierzęcia oraz wielu innych czynników. U podstawy pnia znajduje się róża – nasada poroża złożona z licznych kulistych wyrostków. Morfologia poroża jeleniowatych jest cechą gatunkową [7, 11].

Poroże co roku jest zrzucane i narasta od nowa w bardzo szybkim tempie. Proces zrzucania poroża związany jest z resorpcją połączeń kostnych między możdżeniem a różą. W tkance kostnej tworzą się jamy, które się wciąż powiększają i w końcu obie tyki poroża się odłamują [13].

Odrastanie poroża jest jednym z najszybszych procesów proliferacyjnych w świecie przyrody. W szczytowym etapie przyrost tkanki chrzęstnej może osiągać nawet 2 cm na dobę. Zaraz po zrzuceniu starego, martwego poroża, możdżenie porasta delikatna, pokryta włoskami warstwa skóry. Skóra ta, zwana scypułem, jest bogato unerwiona i ukrwiona, co pozwala na bardzo wydajne dostarczanie minerałów i składników budulcowych potrzebnych do wzrostu nowego poroża [1]. Rosnące poroże rozwija się jako przedłużenie możdżenia. Powstaje on z wyspecjalizowanego regionu kości czołowej, tzw. okostnej antlerogenicznej. Wśród komórek okostnej antlerogenicznej, możdżenia oraz komórek mezenchymy wzrastającego poroża znajdują się komórki macierzyste, które mogą różnicować się w kierunku chondroblastów (komórek chrzęstnych), osteoblastów (komórek kostnych), jak i fibroblastów (komórek tkanki łącznej) lub tenocytów (komórek ścięgnistych) [8].

Porożogenne komórki macierzyste

Cegielski i wsp. [3] przeprowadzili rozległe badania mechanizmów molekularnych wzrostu poroża u jelenia szlachetnego oraz komórek biorących w nim udział. Podczas zabiegów pielęgnacyjnych we Wrocławskim Ogrodzie Zoologicznym pobrano małe wycinki z końcowych, bocznych fragmentów rosnącego poroża. Materiał pochodził od jednego osobnika (poddanego narkozie), pobierano go w maju, tj. w okresie najintensywniejszej proliferacji komórek poroża. Część pobranej tkanki posłużyła jako materiał do preparatów mikroskopowych, a część wykorzystano do założenia hodowli *in vitro* komórek porożogennych. Do założenia hodowli pierwotnej użyto małych, pozbawionych skóry owłosionej (scypułu), mechanicznie rozdrobnionych fragmentów tkanki rosnącego poroża. Wyizolowane z niej proliferujące komórki wszczepiono do płaskich butelek hodowlanych, zawierających medium hodowlane DMEM z dodatkiem antybiotyków i L-glutaminy. Hodowla była prowadzona przez cztery miesiące w standardowych warunkach (atmosfera zawierająca 5% CO_2, temperatura 37°C).

Komórki wykazywały ogromny potencjał proliferacyjny, w ciągu 72 godzin podwajały swoją liczbę. Na preparatach mikroskopowych wykonanych z hodowli *in vitro* zaobserwowano małe, niezróżnicowane komórki, które były nieprzytwierdzone do podłoża oraz pozbawione wypustek. Komórki z hodowli były identyczne z zaobserwowanymi w preparatach wykonanych z rosnącego poroża jelenia (fot. 1).

Wyprowadzoną linię komórkową oznaczono symbolem MIC-1 i dokonano zgłoszenia patentowego w UPRP. Przydzielony patent obejmuje linię komórkową MIC-1, sposób wyprowadzania i hodowli tej linii oraz jej zastosowania [17, 18].

Swoistą cechą komórek macierzystych, którą wykazują również komórki MIC-1 jest brak ekspresji antygenów zgodności tkankowej MHC klasy II. Potwierdziły to badania molekularne, gdzie do reakcji PCR użyto starterów swoistych dla genów kodujących białka antygenowe MHC-I i MHC-II. Obecność produktu tylko z reakcji ze starterami MHC-I, a brak w reakcji ze starterami MHC-II świadczy o braku ekspresji tego genu [6].

Regeneracja tkanki chrzęstnej

Opierając się na możliwości różnicowania się komórek macierzystych w komórki różnych tkanek i narządów, przeprowadzono badania mające na celu sprawdzenie potencjału regeneracyjnego linii MIC-1. Chcąc sprawdzić właściwości odbudowujące komórek porożogennych, Cegielski [2] wszczepił grupie zwierząt doświadczalnych odpowiednio przygotowaną hodowlę komórek macierzystych MIC-1 w chirurgicznie wykonane ubytki chrząstki małżowiny usznej. Do doświadczenia użyto 15 królików rasy białej kalifornijskiej. Podzielono je na trzy grupy doświadczalne: grupy eksperymentalne – E i ET, gdzie pierwsza składała się z sześciu królików, którym wszczepiono porożogenne komórki macierzyste z linii MIC-1, a druga z trzech królików, którym wszczepiono transdukowane komórki MIC-1, posiadające gen reporterowy EGFP (*enhanced green fluorescent protein*); oraz grupę kontrolną – C, obejmującą sześć pozostałych królików. Jako rusztowanie dla komórek macierzystych posłużył Spongostan® – hemostatyczna żelatynowa gąbka wykorzystywana w chirurgii i medycynie regeneracyjnej [9]. Wszystkim królikom operacyjnie wycięto mały fragment tkanki łącznej małżowiny usznej i na jej miejsce wszczepiono identycznej wielkości fragment Spongostanu®: grupie E – nasączony zawiesiną komórek MIC-1, grupie ET – nasączony zawiesiną transdukowanych komórek MIC-1, a grupie C – nasączony solą fizjologiczną. Przez cały okres trwania eksperymentu obserwowano i dokonywano pomiarów grubości miejsca zabiegu oraz badano krew

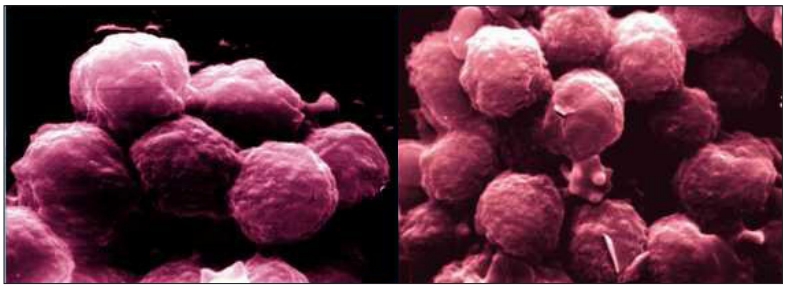

a b

Fot. 1. Hodowlane komórki porożogenne MIC-1 w mikroskopie skaningowym: a – x7200; b – x6600 [16]

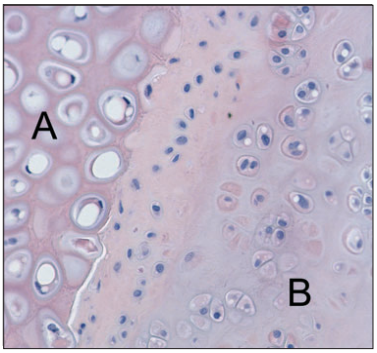

Fot. 2. Widoczna granica między tkanką chrzęstną „starą" (A) i „nową" – odbudowaną dzięki komórkom MIC-1 (B) [4]

i tkanki, w celu wykrycia ewentualnego stanu zapalnego.

Wyniki tego doświadczenia potwierdziły właściwości regeneracyjne porożogennych komórek macierzystych. U obu grup eksperymentalnych (E i ET) zaobserwowano odbudowę tkanki chrzęstnej małżowiny usznej, co potwierdziły badania mikroskopowe obszaru odbudowy chrząstki. Tkanka w miejscu ubytku została odbudowana nawet z naddatkiem (świadczy o tym nieco większa grubość tkanki niż przed zabiegiem), a pod mikroskopem widać wyraźną granicę między obszarami „starej" i „nowej" tkanki (fot. 2). Po przeprowadzeniu reakcji immunohistochemicznej na materiale pochodzącym z grupy zwierząt ET potwierdzono obecność komórek macierzystych posiadających gen białka fluorescencyjnego (EGFP) w obrębie obszaru regeneracji. Udowodniło to, że komórki MIC-1 rzeczywiście biorą udział w procesach odbudowy [2, 4]. W grupie kontrolnej (C) tkanka chrzęstna nie odbudowała się, miejsce ubytku było bardzo cienkie, pokryte obustronnie niezmienioną skórą (fot. 3).

W eksperymencie nie stosowano żadnych środków immunosupresyjnych, a mimo to nie zaobserwowano żadnych objawów odrzucenia ksenowszczepu, pomijając drobne nacieki limfocytarne oraz obecność kompleksów makrofagów (FBGCs – *foreign-body giant cells* – komórki olbrzymie typu ciała obcego), które zostały wywołane przez obecność fragmentów nośnika komórkowego – gąbki żelatynowej. Przez cały czas prowadzenia doświadczenia obserwowano prawidłowe gojenie przez rychłozrost. Bardzo słabe zróżnicowanie oraz brak ekspresji antygenów zgodności tkankowej MHC-II na powierzchni błony komórek macierzystych MIC-1 tłumaczy brak reakcji immunologicznej na wszczep obcogatunkowy [4, 16].

Regeneracja tkanki kostnej

Poroże jeleniowatych, za którego powstawanie odpowiadają porożogenne komórki macierzyste jest zbudowane z tkanki chrzęstnej i kostnej [7], dlatego też kolejną nasuwającą się hipotezą jest możliwość regeneracji ubytków kostnych przy pomocy linii MIC-1.

Cegielski i wsp. [5] przeprowadzili eksperyment na grupie 15 zdrowych samic królików rasy białej kalifornijskiej (10 w grupie eksperymentalnej oraz pięć w grupie kontrolnej). Zwierzęta zostały poddane operacji w głębokiej narkozie, podczas której z prawej strony głowy wykonano nacięcia odsłaniające kąt żuchwy. Następnie wiertłem chirurgicznym o średnicy 1 mm wykonano otwór przez okostną i kość, aż do szpiku. W grupie eksperymentalnej na ubytku umieszczano mały kawałek Spongostanu® nasączonego zawiesiną komórek MIC-1 (ok. 5 mm średnicy), a w grupie kontrolnej ubytek pozostawiono niewypełniony. Odsłonięte miejsca kości zakryto płatami skóry zwierzęcia, zaszyto i po niezbędnych procedurach pooperacyjnych pozostawiono odkryte do gojenia. Po tygodniu usunięto szwy. Przez cały eksperyment monitorowano stan zwierząt doświadczalnych.

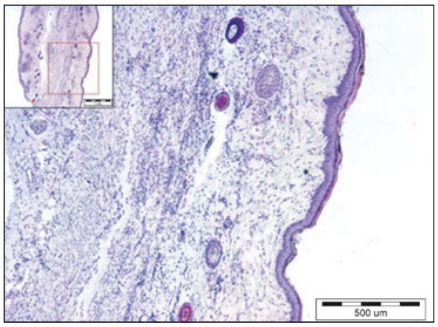

Fot. 3. Obraz mikroskopowy próbki pobranej od zwierzęcia z grupy kontrolnej. Widoczny brak jakiejkolwiek tkanki chrzęstnej. Przerwa między dwoma warstwami skóry jest wypełniona tkanką łączną bliznowatą [2]

Po upływie 1, 2, 6, 12 i 24 miesięcy dwa króliki z grupy eksperymentalnej i jeden z grupy kontrolnej zostały uśpione przez podanie 1-2 g Morbitalu® na 1 kg m.c. Ich żuchwy wypreparowywano do dalszych analiz.

Przeprowadzane regularnie obserwacje kliniczne pozwoliły stwierdzić, że wszystkie zwierzęta doświadczalne nie miały żadnych znaczących problemów ze zdrowiem przez dwa lata badań, a zwierzęta z grupy eksperymentalnej przyjęły wszczep Spongostanu® z zawiesiną komórkową. Zaobserwowano u nich szybkie procesy regeneracyjne, bez objawów zapalenia lub odrzucenia implantu, kiedy w grupie kontrolnej zachodziło powolne samoleczenie. Tkanka kostna z miejscem ubytku została (po odpowiednim spreparowaniu) zbadana mikroskopowo. W pierwszym miesiącu na wewnętrznej krawędzi ubytku opatrzonego rusztowaniem z porożogennych komórek macierzystych zaobserwowano tworzące się beleczki z warstwowo ułożonymi aktywnymi komórkami kościotwórczymi – osteoblastami. Wytworzona została też gruba warstwa okostnej z dużą ilością osteoblastów. Wyraźnie można też było obwodowo zaobserwować sektory zmineralizowanej macierzy międzykomórkowej, gdzie osteoblasty przekształciły się w osteocyty – komórki kostne. Po dwóch miesiącach doświadczenia zauważono od zewnątrz ubytku zregenerowaną tkankę kostną, zawierającą naczynia krwionośne i przestrzenie zawierające szpik kostny czerwony. W wewnętrznej części ubytku znajdowała się grubsza niż naturalna zwierzęca okostna, z dużą ilością aktywnych komórek kościotwórczych. Takich zmian brakowało w preparatach mikroskopowych wykonanych z tkanki królików grupy kontrolnej. Tam zaobserwowano tylko tkankę kostną z cienką warstwą okostnej, świadczące o powolnym, pierwotnym zroście kości [10]. W kolejnych kontrolach, po 6, 12 i 24 miesiącach procesy regeneracyjne znacząco zwolniły, a nowopowstała tkanka kostna coraz bardziej przypominała oryginalną, dojrzałą i autologiczną. Zaobserwowano również całkowite wchłonięcie resztek Spongostanu®. Procesy w grupie kontrolnej przejawiały ten sam efekt [5].

Zastosowanie opatrunku z żywym wszczepem komórek MIC-1 z dużą skutecznością przyspieszyło i polepszyło proces regeneracji tkanki kostnej, nie indukując przy tym reakcji immunologicznej ani nie powodując żadnych innych komplikacji. Badanie potwierdziło ogromny potencjał linii komórkowej, który w przyszłości może pozwolić na leczenie poważnych, rozległych złamań, a nawet ubytków kostnych.

Leczenie ścięgien u koni

Komórki MIC-1 mogą znaleźć również zastosowanie w weterynarii. Cegielski i Kalisiak [8] przedstawili posiadane przez linię komórek MIC-1 właściwości odbudowujące, jako możliwy przełom w terapii uszkodzonych ścięgien koni. Aseptyczne zapalenie ścięgien u koni znane jest od dawna, na jego temat powstało wiele szeroko zakrojonych prac patofizjologicznych opisujących istotę choroby oraz jej skutki. Mimo tego nie opracowano jeszcze naprawdę skutecznej metody leczenia tego schorzenia. Badacze, bazując na obecnej metodzie polegającej na leczeniu mezenchymalnymi komórkami macierzystymi pozyskiwanymi od zwierząt (m.in. szpikowe, tłuszczowe allogeniczne i ksenogeniczne), zaproponowali wykorzystanie komórek porożogennych. Ta substytucja rozwiązałaby dwa poważne problemy stosowanej terapii. Pierwszym jest mała dostępność i trudność pozyskiwania komórek macierzystych koni, a drugim – reakcje immunoagresji wobec allo- i ksenogenicznych wszczepów komórkowych [8]. MIC-1, ze względu na łatwość w hodowli i praktyczny brak prawdopodobieństwa odrzutu wszczepu, są idealnym narzędziem do leczenia uszkodzonych przez zapalenie ścięgien u koni.

Podsumowanie

Odkąd Aleksander Maximov w 1908 roku na kongresie w Berlinie zaproponował termin „komórki macierzyste" dla odkrytych przez siebie „poliblastów" [12], środowisko naukowe wypatrywało przełomu. Ogromne zainteresowanie histologów tym zagadnieniem spowodowało gwałtowny jego rozwój oraz pojawianie się hipotez odnośnie do jego zastosowań. Realne już są szanse na wykorzystanie ludzkich embrionalnych i somatycznych komórek macierzystych do terapii najgorszych schorzeń dzisiejszych czasów: raka, cukrzycy, choroby Parkinsona, pląsawicy Huntingtona, a nawet celiakii i mukowiscydozy – dziś nieuleczalnych [15].

Wrocławscy naukowcy, zaczynając badania nad rosnącym porożem *Cervus elaphus* chcieli opisać nadzwyczajny proces corocznego błyskawicznego odtwarzania tkanki kostnej, a odkryli potężne narzędzie medycyny regeneracyjnej, które w dużej mierze przyczyni się w przyszłości do leczenia ciężkich urazów oraz ubytków tkankowych spowodowanych różnymi chorobami. Obecnie linia MIC-1 jest już stosowana w biodermokosmetykach oraz w kosmetycznych preparatach weterynaryjnych wspomagających gojenie ran zwierząt. Kosmetyki na bazie homogenatu komórek macierzystych MIC-1 pobudzają komórki skóry do produkcji kolagenu i innych białek, zwalniają procesy starzenia się skóry oraz regenerują już powstałe zmiany [14]. Planowana jest produkcja środków mających znaleźć zastosowanie w szpitalach i w leczeniu podstawowym. Linia porożogennych komórek macierzystych MIC-1 może zrewolucjonizować medycynę regeneracyjną [16].

Literatura: 1. Baxter B., Andrews R., Barrel G., 1999 – The Anatomical Record 256 (1). **2. Cegielski M.**, 2009 – Charakterystyka komórek porożogennych mezenchymy rosnącego poroża jelenia szlachetnego (*Cervus elaphus*) oraz próba ich wykorzystania w regeneracji chrząstki królika. Rozpr. hab., AM Wrocław. **3. Cegielski M., Całkosiński I., Dzięgiel P., Gębarowski T., Podhorska-Okołów M., Skalik R., Zabel M.**, 2006 – Bull. Vet. Inst. Pulawy 50, 247-251. **4. Cegielski M., Dziewiszek W., Zabel M., Dziegiel P., Izycki D., Zatoński M., Bochnia M.,** 2008 – Xenotransplantation 15(6), 374-383. **5. Cegielski M., Dziewiszek W., Zabel M., Dzięgiel P., Kuryszko J., Iżykowska I., Zatoński M., Bochnia M.**, 2010 – In Vivo 24, 165-172. **6. Cegielski M., Iżykowska I., Dziewiszek W., Zatoński M., Bochnia M., Kalisiak O.**, 2010 – Characteristics of antlerogenic stem cells and their potential application. In: Tissue Engineering (ed. D. Eberli); Vukovar, Croatia. **7. Cegielski M., Iżykowska I., Podchorska-Okołów M., Gworys M., Zabel M., Dzięgiel P.**, 2008 – Anat. Histol. Embryol. 38(3), 184-188. **8. Cegielski M., Kalisiak O.**, 2013 – Życie Wet. 88(2), 112-114. **9.** FERROSAN MEDICAL DEVICES, „SPONGOSTAN™", 2012 – Ferrosan Medical Devices. [Online]. Available: http://www.ferrosanmedicaldevices.com/Ferrosan2012/products2012/SPONGOSTAN.aspx#.UYaCI8oeWfc. [dostęp: 5.05.2013]. **10. Galus R., Włodarski K.,** 2000 – Ortopedia Traumatologia Rehabilitacja 2(3), 92-96. **11. Komosińska H., Podsiadło E.**, 2002 – Ssaki kopytne. Wyd. Nauk. PWN, Warszawa. **12. Maximov A.**, 2009 – Cellular Therapy and Transplantation 1 (3). **13. Muir P.D.**, 1985 – Studies on the growth and compositional development of antlers in red deer (*Cervus elaphus*). Lincoln, UK. University of Canterbury. **14.** REVITACELL®. Revitacell. Revitacell, 2012. [Online]. Available: http://www.revitacell.pl/ [dostęp: 29.06.2013]. **15. Singec I., Jandial R., Crain A., Nikkhah G., Snyder E.Y.**, 2007 – Ann. Rev. Med. 58, 313-328. **16.** STEM CELLS SPIN S.A., 2009 – Komórki macierzyste MIC-1 – wprowadzenie – wynalazki, patenty, komórki macierzyste MIC-1. Stem Cells Spin S.A. [Online]. Available: http://stemcellsspin.com.pl/komorki_macierzyste_mic_1_wprowadzenie, 2291. [dostęp: 15.03.2013]. **17.** URZĄD PATENTOWY RZECZPOSPOLITEJ POLSKIEJ, 2007 – Biuletyn Urzędu Patentowego I, 17/2007. **18.** URZĄD PATENTOWY RZECZPOSPOLITEJ POLSKIEJ, 2012 – Wiadomości Urzędu Patentowego I, 6/2012.

Kardiomiopatia przerostowa u kota domowego

Magdalena Mazurkiewicz, Joanna Gruszczyńska, Katarzyna Siewruk

Szkoła Główna Gospodarstwa Wiejskiego w Warszawie

Kardiomiopatia (ang. *Cardiomyopathy, Myocardiopathy* – MCP) to heterogenna etiologicznie grupa chorób mięśnia sercowego, będąca przyczyną jego dysfunkcji. Podstawą podziału są zmiany anatomopatologiczne, elektrokardiograficzne oraz dysfunkcje czynnościowe [8]. Do najczęściej występujących typów kardiomiopatii należą: kardiomiopatia dylatacyjna (rozstrzeniowa, zastoinowa, ang. *Dilated Cardiomyopathy* – DCM), restrykcyjna (zaciskająca, ograniczająca, ang. *Restrictive Cardiomyopathy* – RCM) oraz najczęściej występująca u kotów kardiomiopatia przerostowa (ang. *Hypertrophic Cardiomyopathy* – HCM). Według tradycyjnego podziału kardiomiopatia przerostowa jest chorobą, w której występuje przerost mięśnia lewej komory z towarzyszącym lub nie pogrubieniem przegrody serca [8]. Choroba może przebiegać ze zwężeniem drogi odpływu krwi z lewej komory, jak ma to miejsce w 25% diagnozowanych przypadków (ang. *Hypertrophic Cardiomyopathy with Obstruction* – HOCM), bądź bez zwężenia i zaburzenia drogi odpływu u pozostałych 75% diagnozowanych pacjentów (ang. *Hypertrophic Cardiomyopathy without obstruction* – HNCM). Zmiany w sercu są pierwotne, co oznacza, że nie stwierdzono ani obciążeń hemodynamicznych, których obecność mogłaby tłumaczyć zaistniały stopień przerostu, ani chorób układowych, takich jak amyloidoza i glikogenoza. Celem opisanego podziału było wyróżnienie stanów, w których występuje przerost kardiomiocytów od stanów, w których zwiększenie masy lewej komory i grubości jej ścian jest wynikiem nacieków śródmiąższowych bądź wewnątrzkomórkowego gromadzenia się substratów metabolicznych. Przyżyciowa diagnostyka różnicowa obu przypadłości z zastosowaniem nieinwazyjnych technik jest niemożliwa. Zazwyczaj dokonywana jest pośmiertna biopsja mięśnia sercowego lub badania histopatologiczne jego wycinka. W wielu ośrodkach akademickich nadal trwają prace nad udoskonaleniem podziału kardiomiopatii tak, aby optymalnie dostosować go do potrzeb diagnostyki klinicznej [5]. Europejskie Towarzystwo Kardiologiczne (ang. European Society of Cardiology – ESC) w 2003 roku podało definicję kardiomiopatii, jako pierwotnej choroby mięśnia sercowego o nieznanej przyczynie. Natomiast te o znanej etiologii lub związane z chorobami układowymi sklasyfikowano jako wtórne lub swoiste choroby mięśnia sercowego. W najnowszej klasyfikacji przedstawionej przez ESC w 2007 roku, rozpoznanie HCM poszerzono o choroby układowe oraz zespoły uwarunkowane genetycznie, którym towarzyszy przerost mięśnia sercowego. Oprócz klasycznych mutacji białek sarkomerowych, do przyczyn kardiomiopatii przerostowej zaliczono między innymi: glikogenozy, lizosomalne choroby spichrzeniowe, cytopatie mitochondrialne, zespoły genetyczne i inne (m.in. otyłość) [20].

Anatomia patologiczna i patofizjologia kardiomiopatii przerostowej

Zmiany anatomopatologiczne oraz patofizjologia kardiomiopatii zostały szczegółowo zbadane i opisane u człowieka. Mięsień sercowy, szczególnie lewej komory i lewego przedsionka ulega mniej lub bardziej nasilonej hipertrofii o charakterze ogniskowym bądź rozprzestrzeniającym się. Przerost, najczęściej asymetryczny, obejmować może także przegrodę (powodując zwężenie drogi dopływu), wówczas lewa komora serca ma mniejszą objętość od prawej. Koncentryczne pogrubienie ścian komór powoduje wyrównanie ich objętości. Hipertrofia bardzo rzadko dotyczy prawej komory [7]. Najbardziej charakterystycznym obrazem histopatologicznym jest przerost i zgrubienie pojedynczych włókien mięśniowych. Z powodu towarzyszącej fragmentacji, są one krótsze od włókien prawidłowych. Ich orientacja jest zaburzona i niemal każde włókno przebiega w innym kierunku, poprzecznie lub skośnie w stosunku do ich właściwego ułożenia, a często włókna układają się w koncentryczne struktury i pierścienie [1]. Dodatkowo mogą pojawić się wtręty tkanki łącznej, zastępujące znaczną ilość włókien mięśniowych [7]. Zwłóknienia śródmiąższowe mogą powstawać miejscowo i są charakterystyczne dla przegrody międzykomorowej w przebiegu kardiomiopatii ze zwężeniem drogi odpływu lub licznie występują w całej tkance mięśniowej w przypadku ogólnego przerostu mięśnia sercowego [1]. Struktura sarkomeru jest również zmieniona, a szczególnie w obszarze linii Z, która może być poszerzona w kierunku centrum sarkomeru, podzielona na fragmenty, a także przyłączona do sarkolemmy, co skutkuje zwiększeniem ilości materiału budulcowego linii Z w obrębie połączeń międzykomórkowych. Obserwuje się również powiększone mitochondria [8] i jądra komórkowe o nietypowych kształtach [3], a także poszerzone przestrzenie okołojądrowe [7].

W przebiegu kardiomiopatii zmiany patofizjologiczne bezpośrednio związane są z zaburzeniem funkcji rozkurczowej serca.